乳腺 Glycogen-rich clear cell carcinoma の1例

○三浦　真嗣[1)](MT)　河野　公成[1)](CT)　山田　智子[1)](CT)
志賀　有紗[1)](CT)　篠田　彩[1)](MT)
豊住　康夫[1)](MD)　有馬　信之[2)](MD)
熊本市立熊本市民病院　病理診断科[1)]
くまもと森都総合病院　病理診断科[2)]

はじめに

乳腺の Glycogen-rich clear cell carcinoma (以下 GRCC)は、腫瘍細胞全体の90%以上が胞体内に多量のグリコーゲンを含んだ淡明細胞からなる乳腺腫瘍と定義され、その発生頻度は乳癌全体の約0.9～3.0%と稀である。

今回、我々は GRCC の1例を経験したので報告する。

症例

患者：30歳代、女性
主訴：左乳房のしこり
既往歴：特記事項なし
現病歴：2014年9月中旬頃に、左乳房のしこりを自覚し、当院乳腺内分泌外科を受診。左乳房 C 領域に低エコー域を認め、穿刺吸引細胞診の結果、Solid-tublar carcinoma と診断され左乳房温存術を施行。切除標本にて GRCC と診断された。
術後放射線療法が施行され、経過観察されていたが、術後約1年後より左乳房の疼痛が出現。穿刺吸引細胞診の結果、再発が疑われたため、左乳房切除術が施行された。

超音波画像(初回)

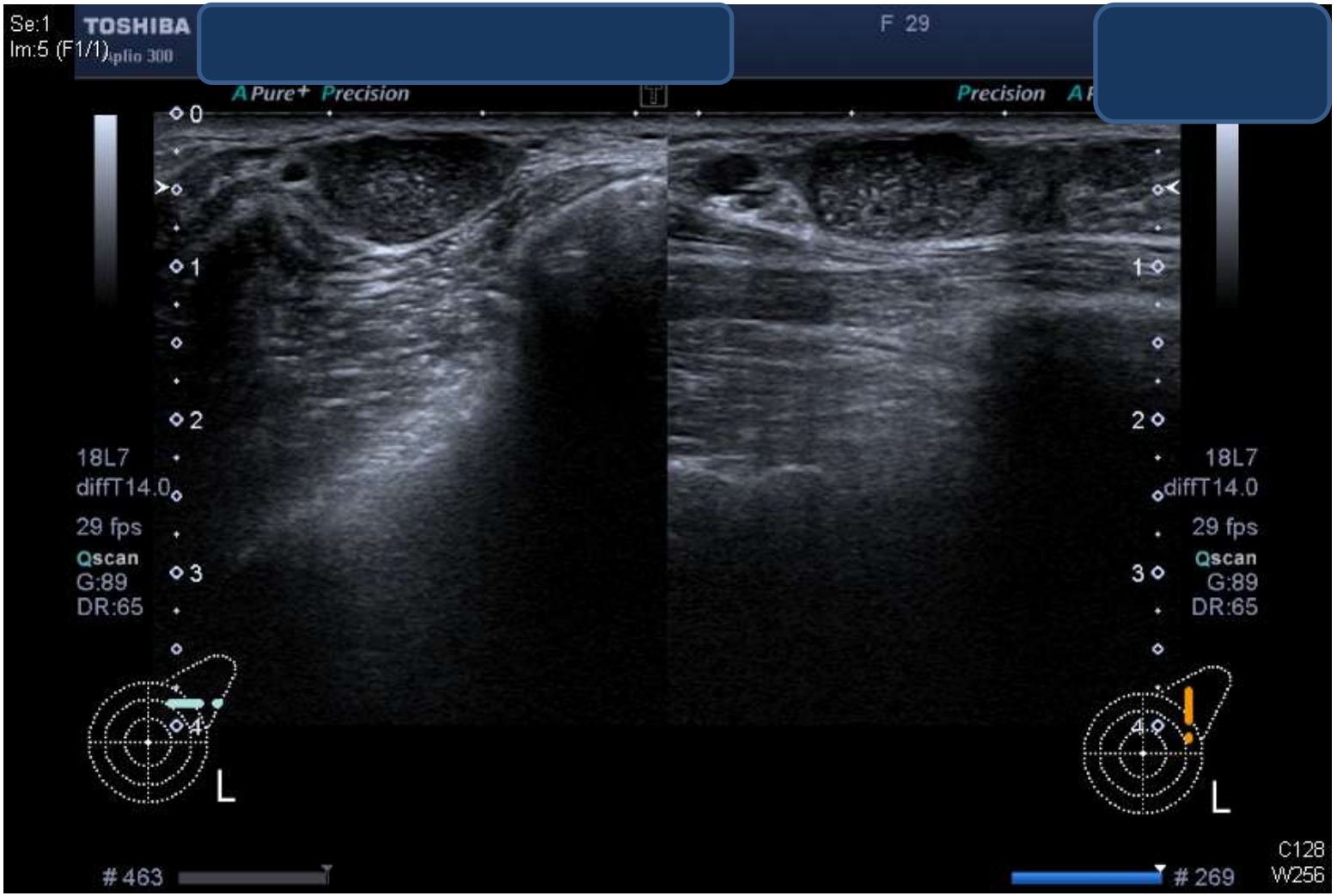
Se:1
Im:5 (F1/1)
TOSHIBA
Aplio 300
F 29
A Pure+ Precision
Precision
18L7
diffT14.0
29 fps
Qscan
G:89
DR:65
L
463
269
C128
W256

穿刺吸引細胞像①(初回)

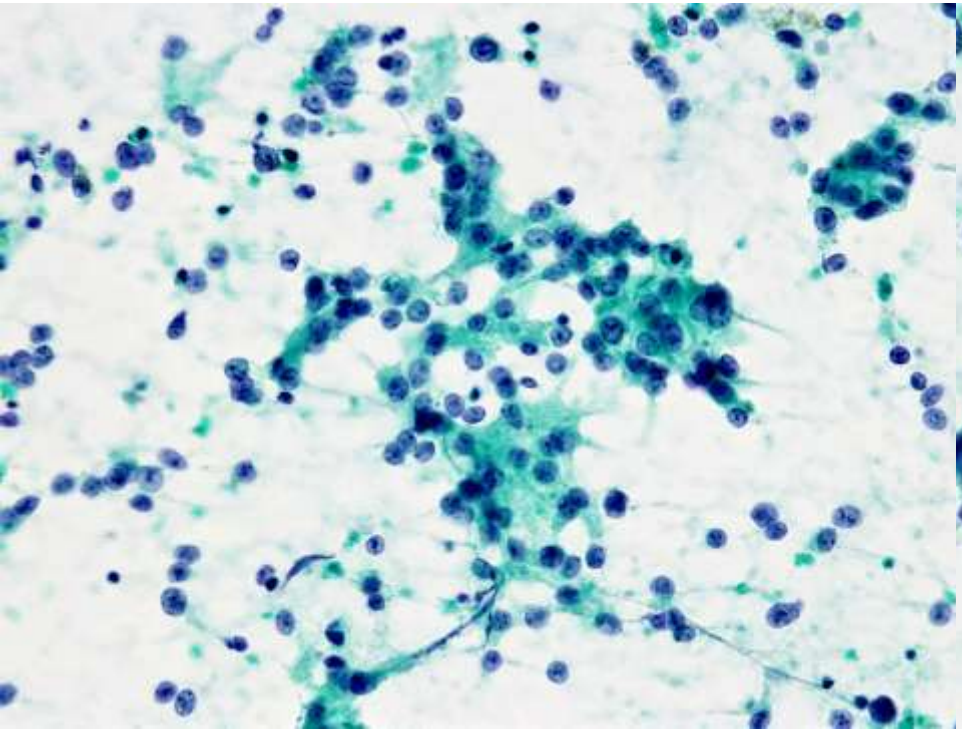

Pap.染色　×20

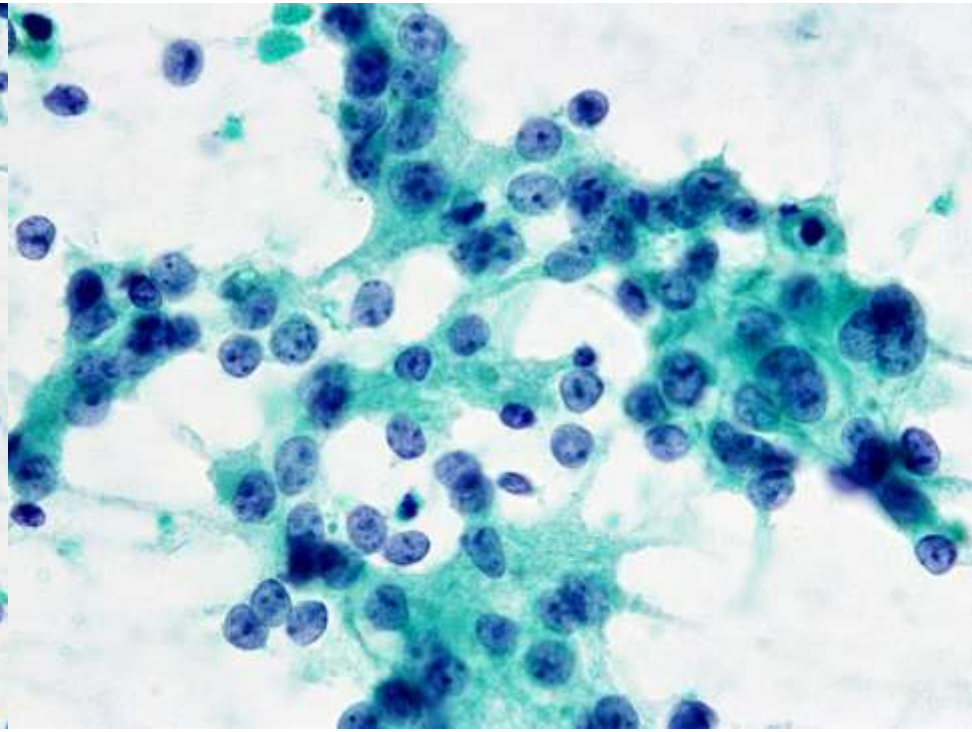

Pap.染色　×40

穿刺吸引細胞診像②(初回)

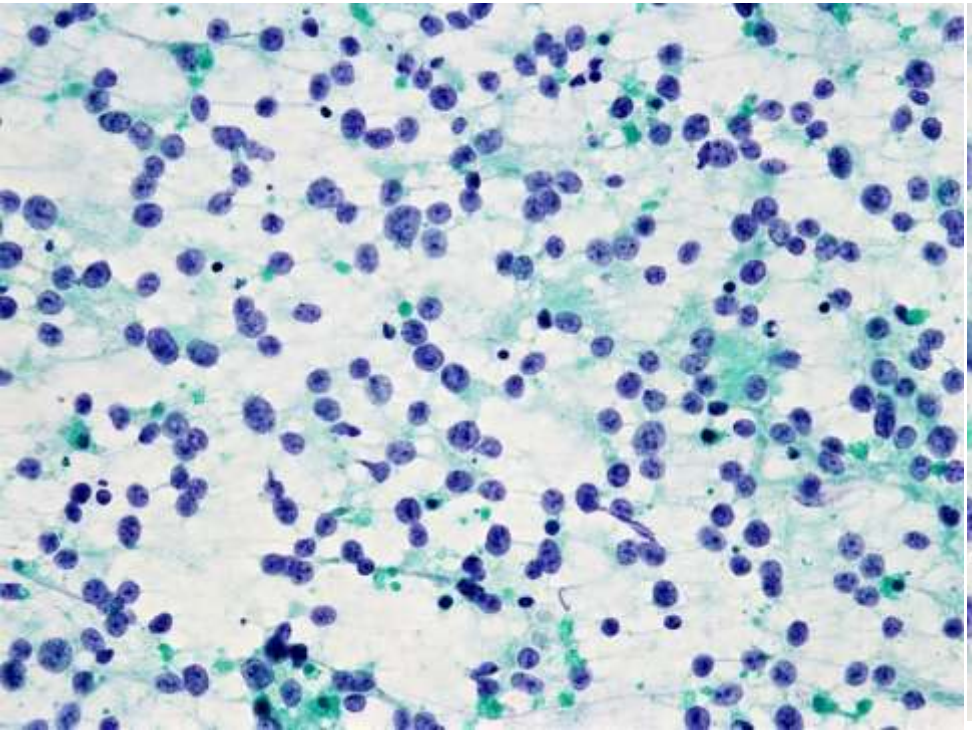

Pap.染色　×20

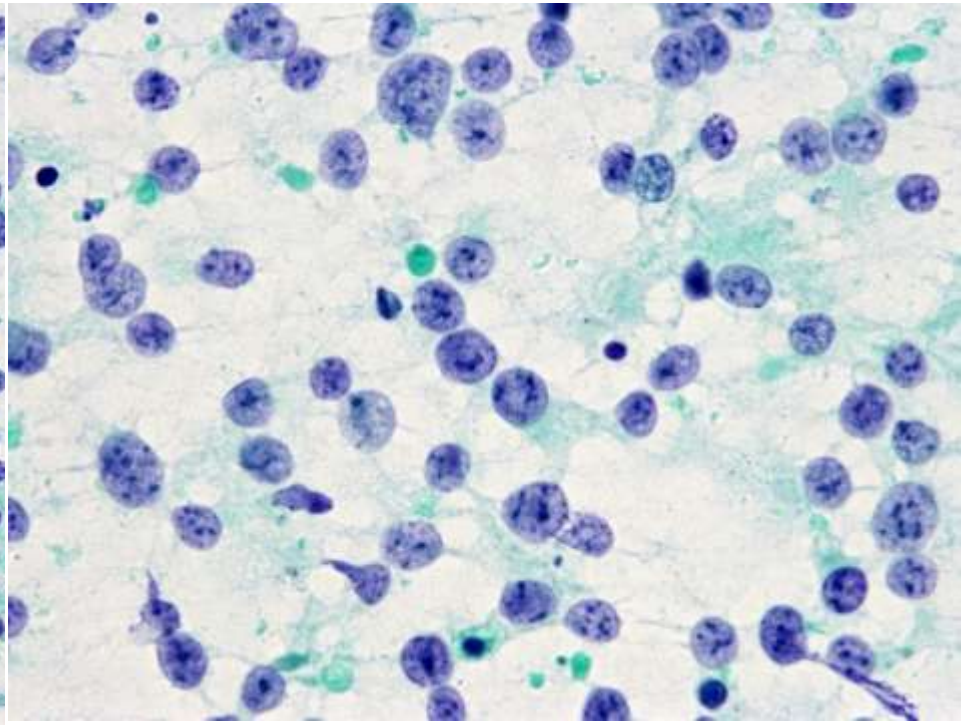

Pap.染色　×40

ホルマリン固定後割面像(初回)

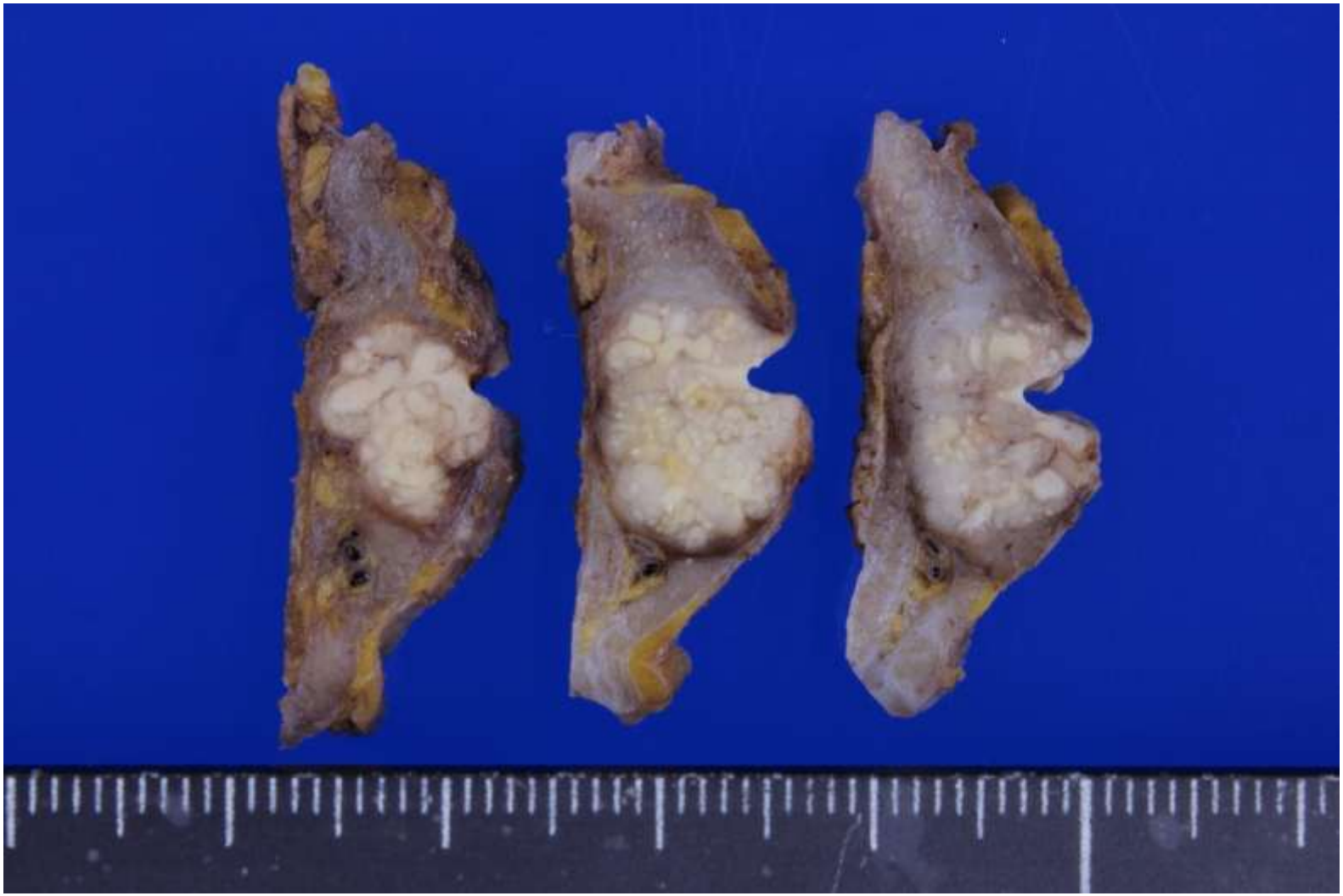

組織像(初回)　HE 染色　×４

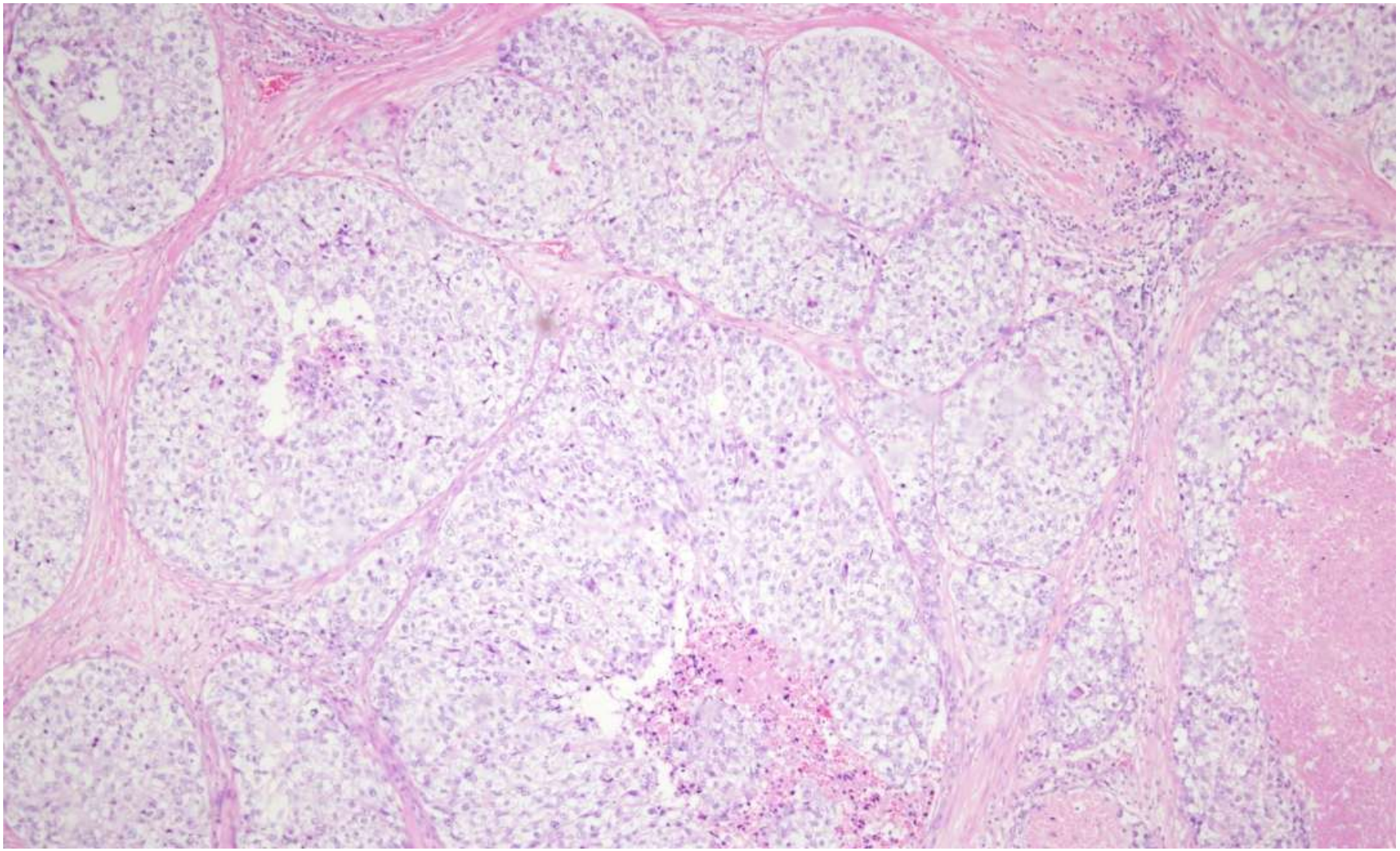

組織像(初回)

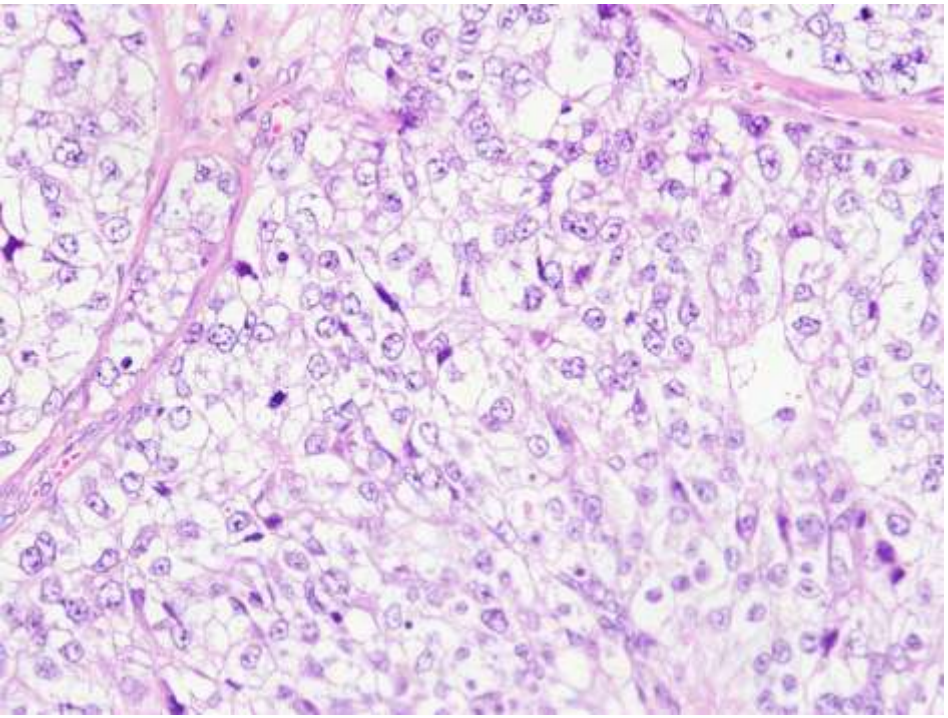

HE 染色　×20

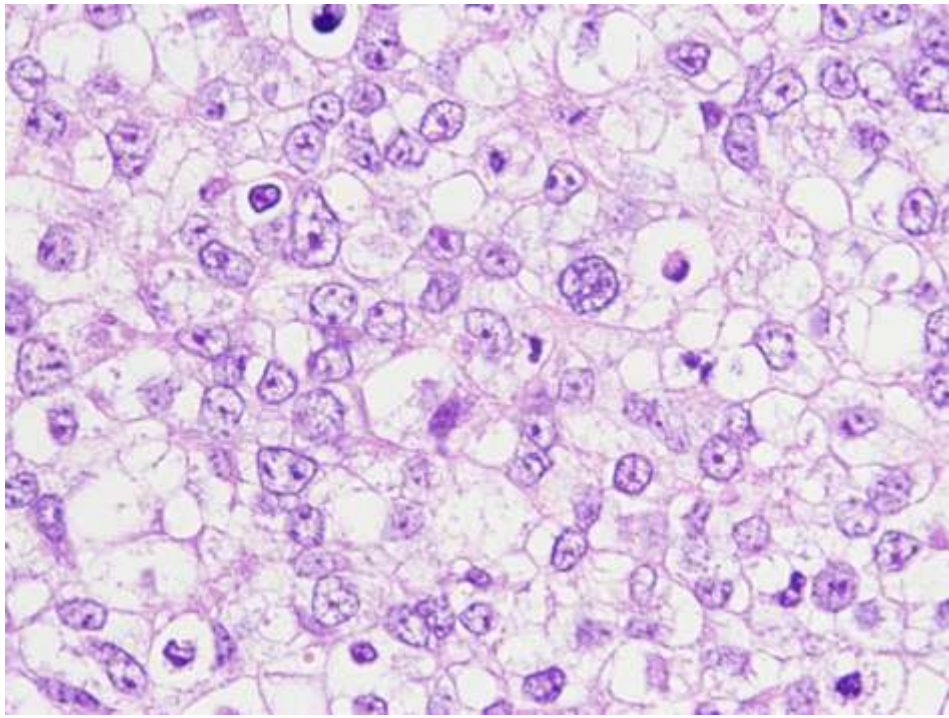

HE 染色　×40

免疫染色(初回)

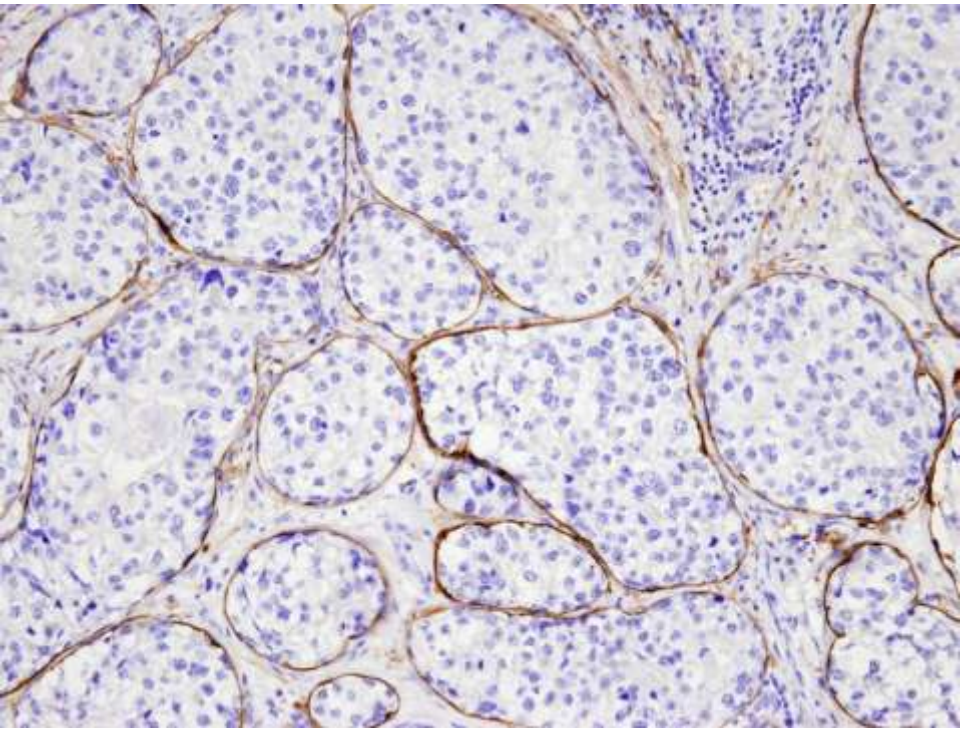

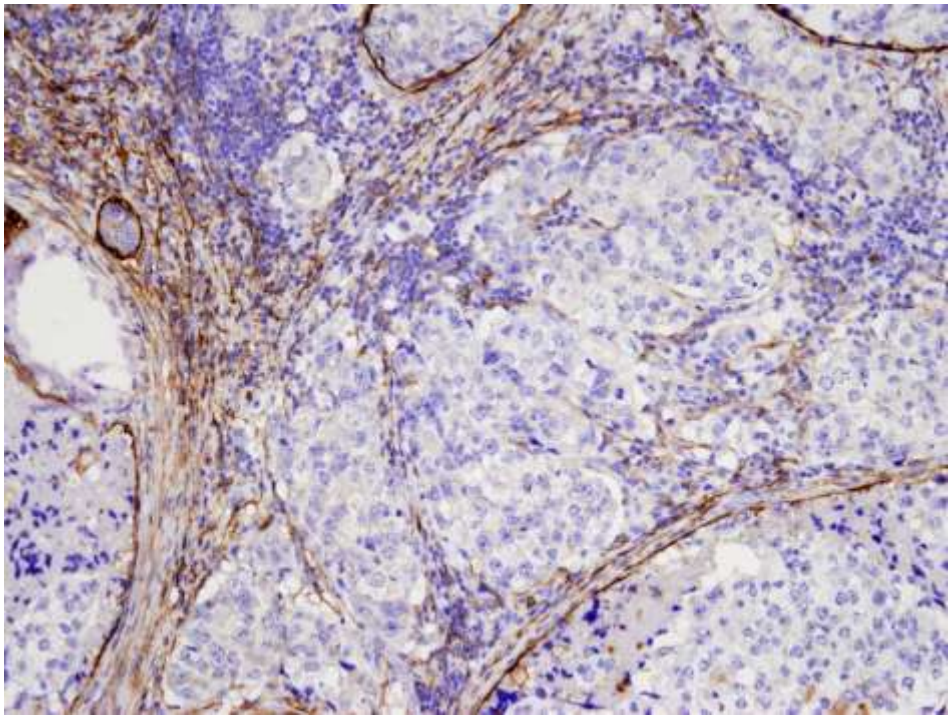

CD10

特殊染色

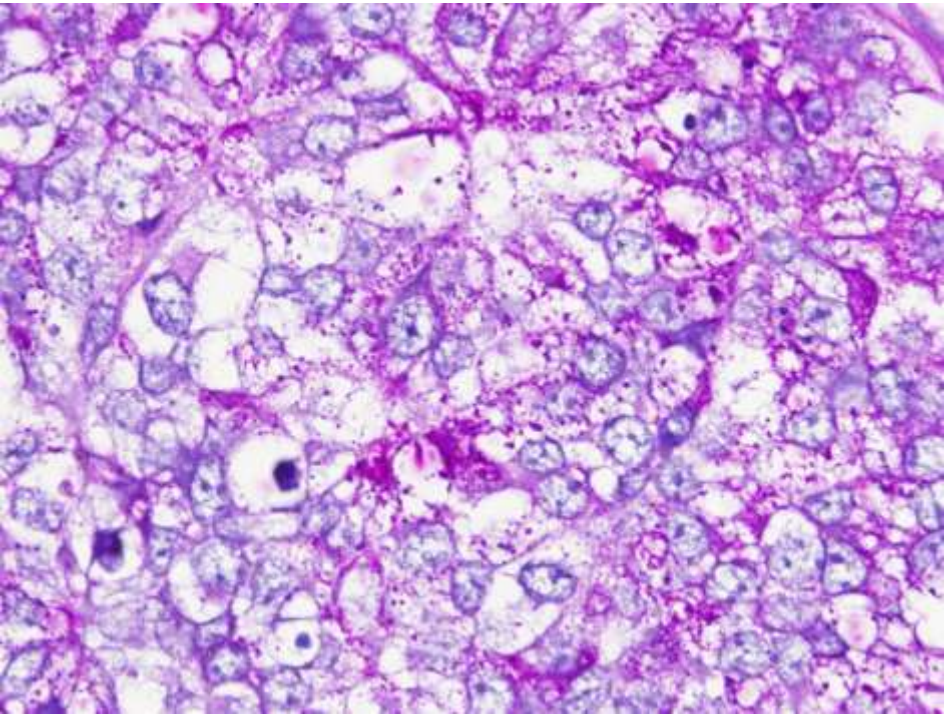

PAS 染色　×40

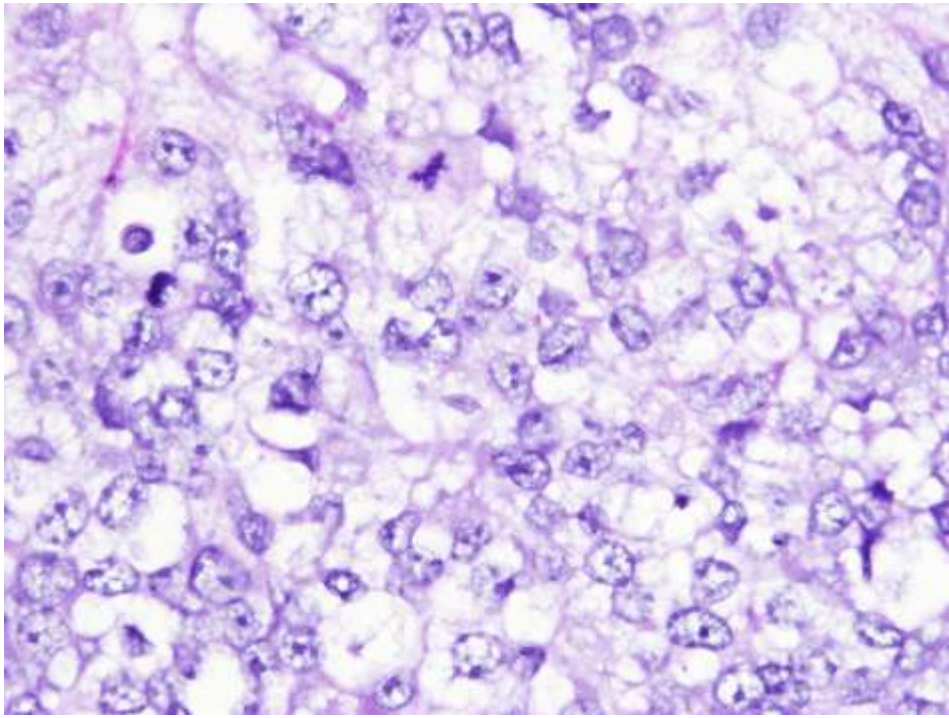

消化 PAS 染色　×40

免疫染色の結果(初回)

抗体名	結果
AE1/AE3	＋
HMB45	―
Melan-A	―
S-100	―
Adipophilin	―
ER	―
PgR	―
HER2	―
MIB-1　LI.	88%
p53	99%

病理診断

Carcinoma of the left breast, Bp+SLNB, Glycogen-rich clear cell carcinoma, microinvasive, less than 1mm, pT1mic, f(-), ductal spread, ly0, v0, cut end, negative, SLN[0/2], Stage Ⅰ.
Nuclear grade: 3(nuclear atypia: 3, mitotic count: 3).

BIOLOGY: ER: -, PgR: -, HER2:-, MIB-1:88%, p53: 99%

穿刺吸引細胞診像(初回) Pap. 染色 ×40

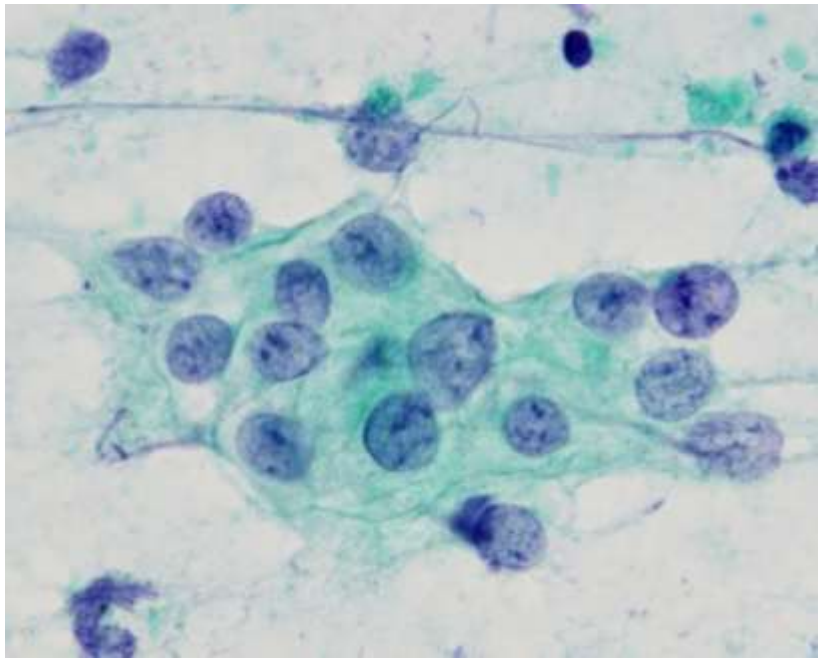
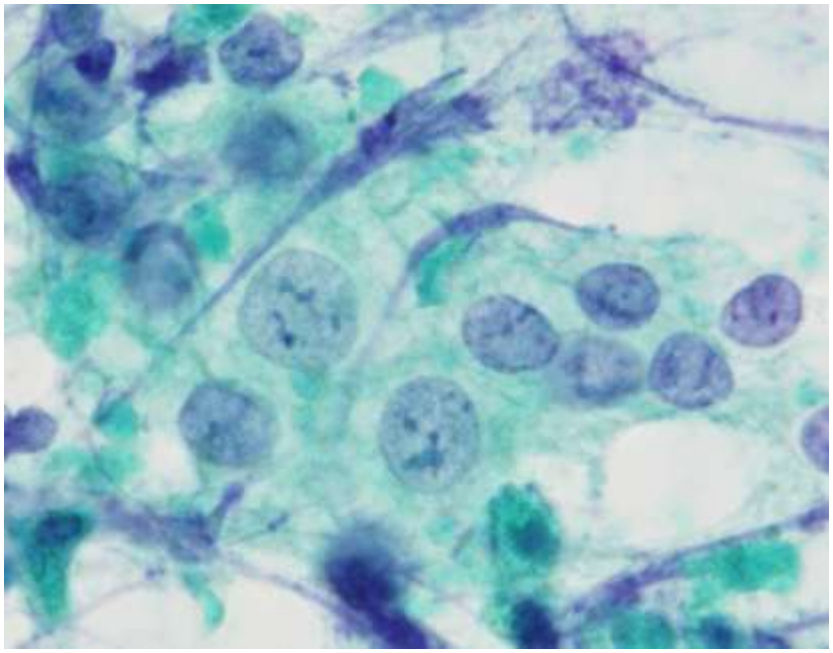
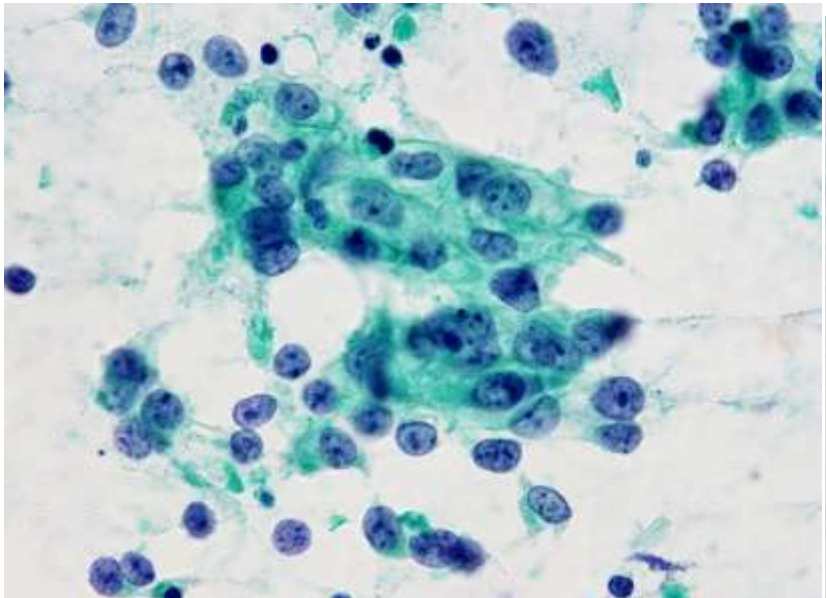
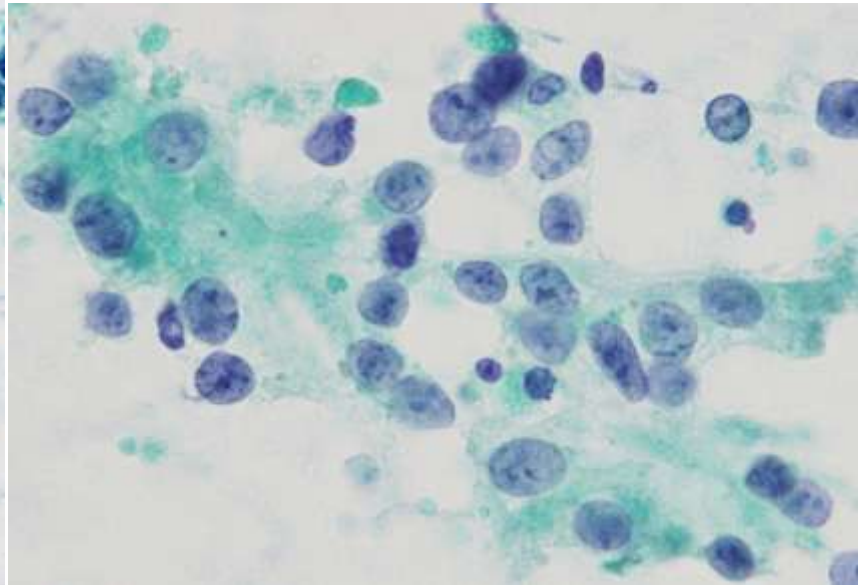

穿刺吸引細胞診像(初回)

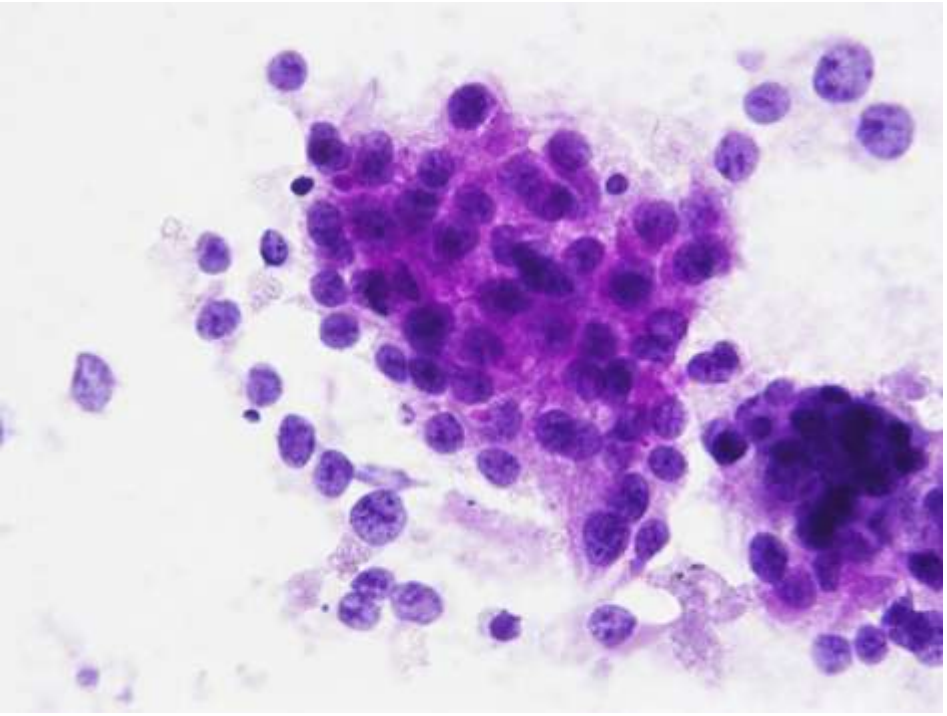

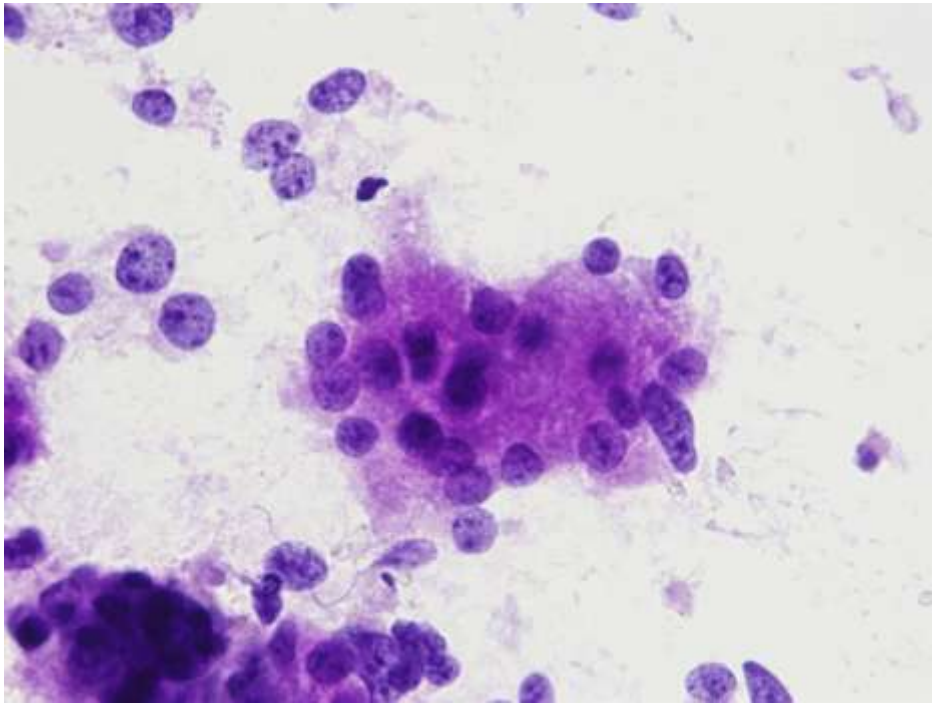

PAS 染色　×40

超音波画像(術後約一年後)

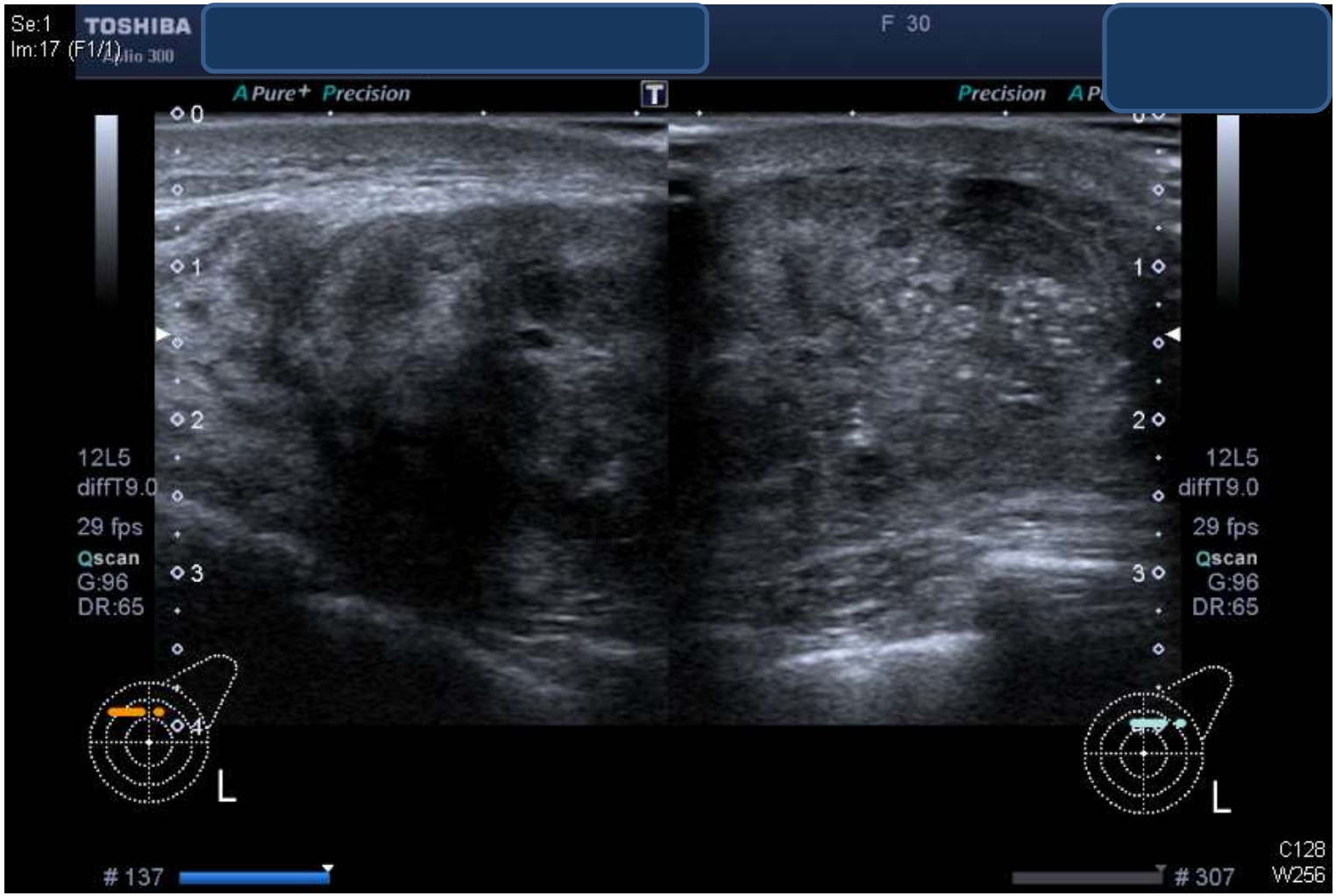

穿刺吸引細胞像(再発時) Pap. 染色 ×40

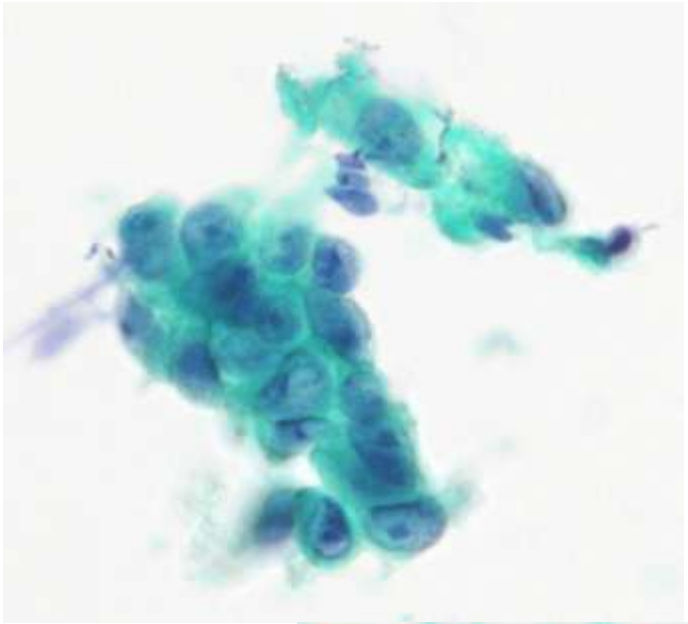

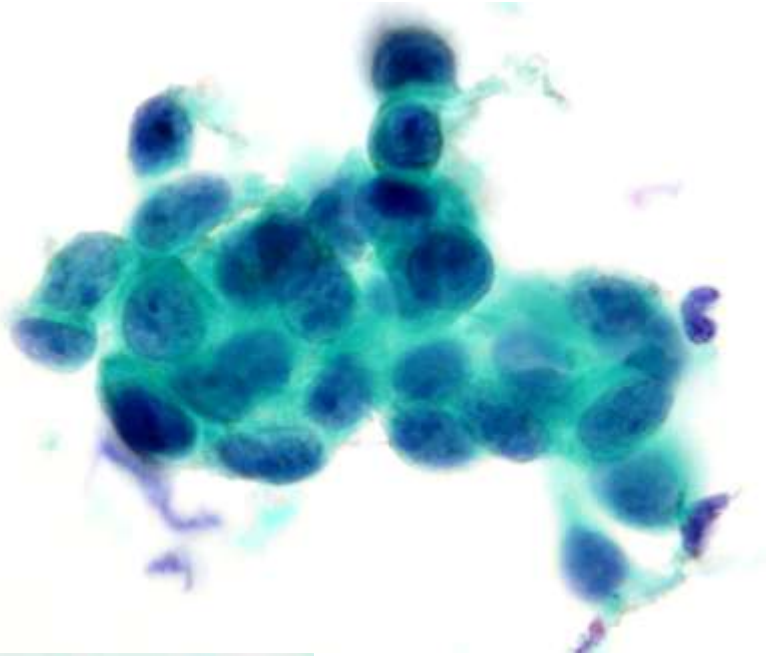

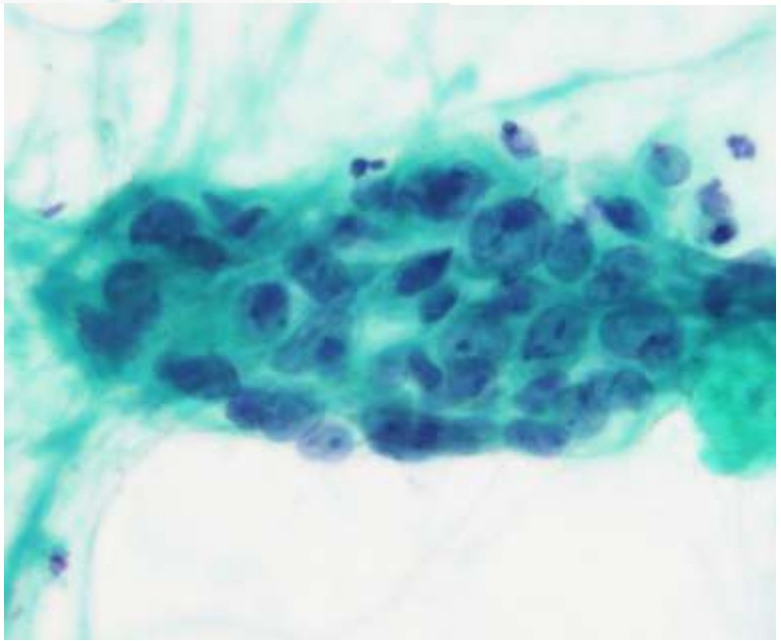

ホルマリン固定後割面像(再発時)

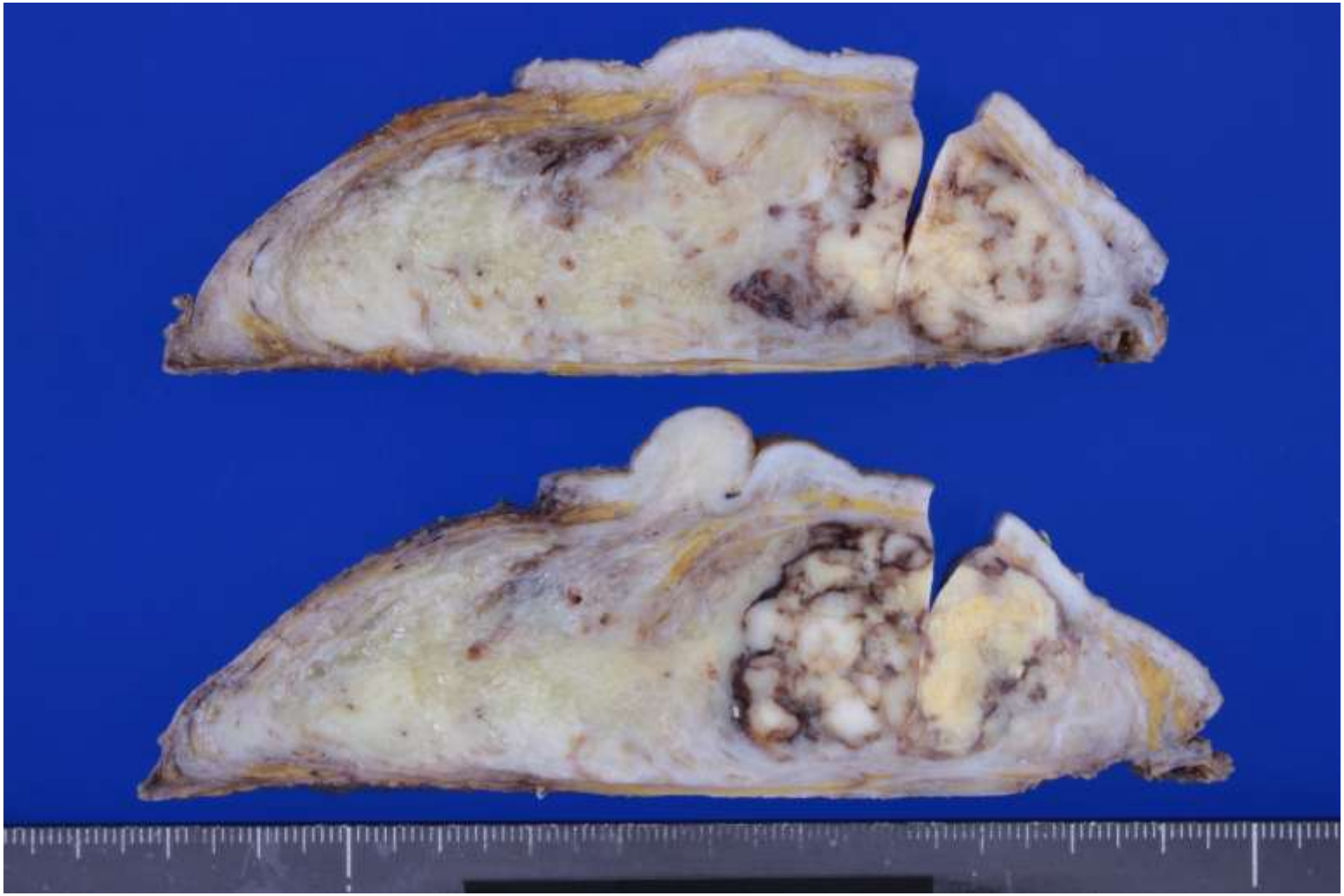

組織像(再発時)

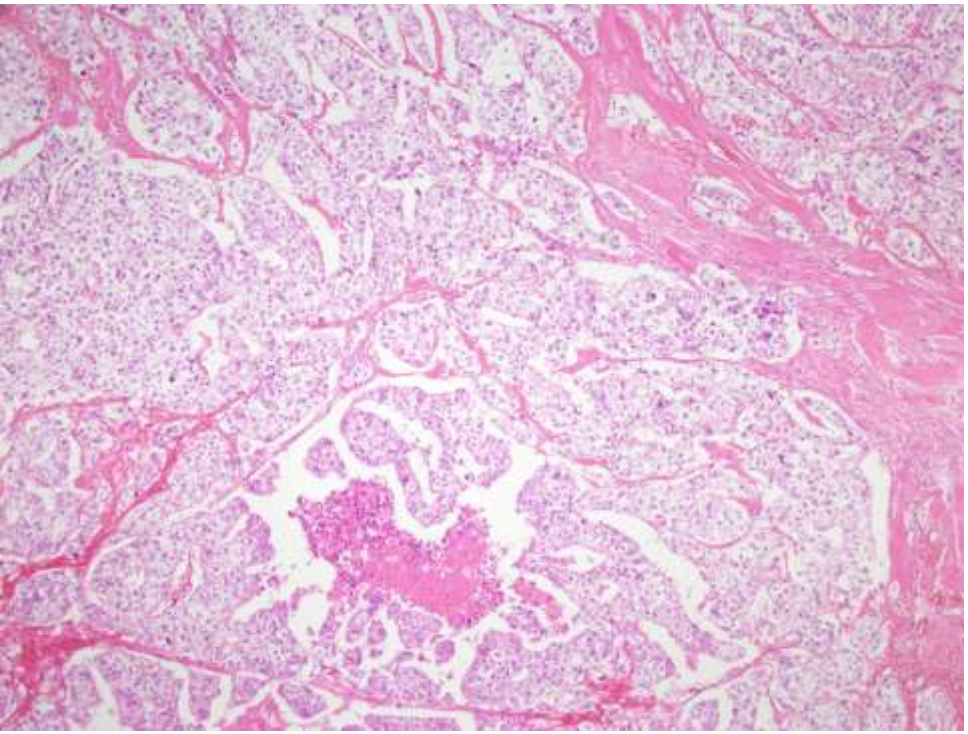

HE 染色　×4

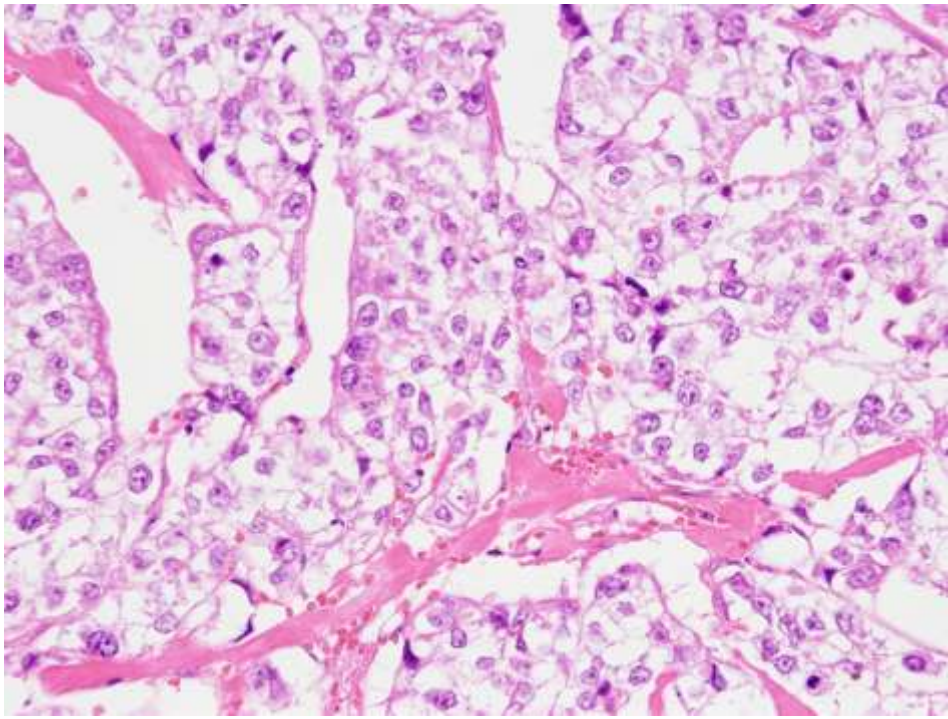

HE 染色　×20

特殊染色(再発時)

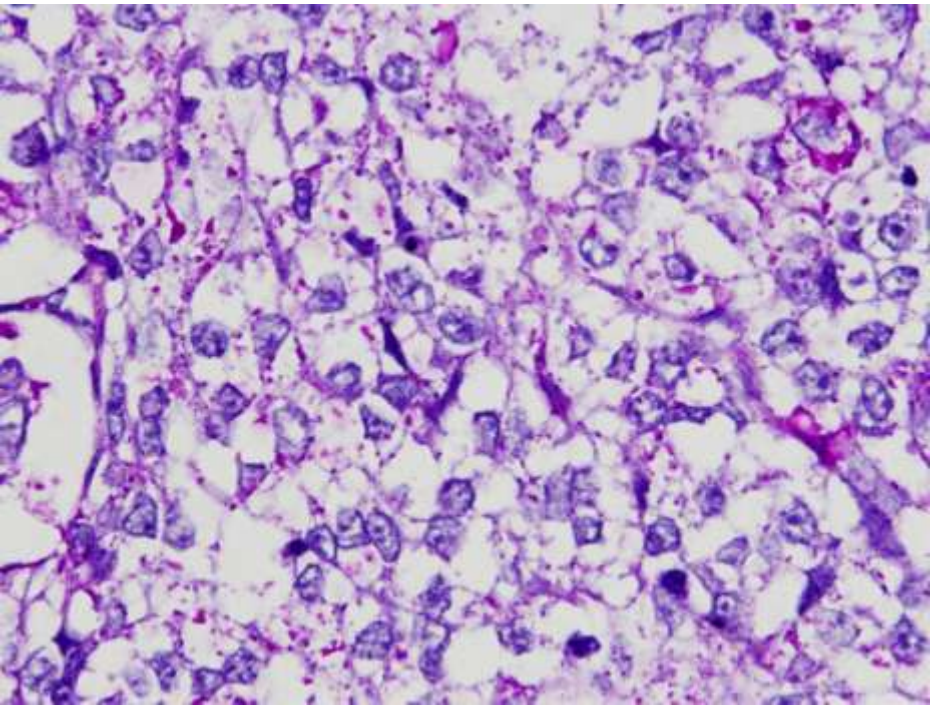

PAS 染色　×40

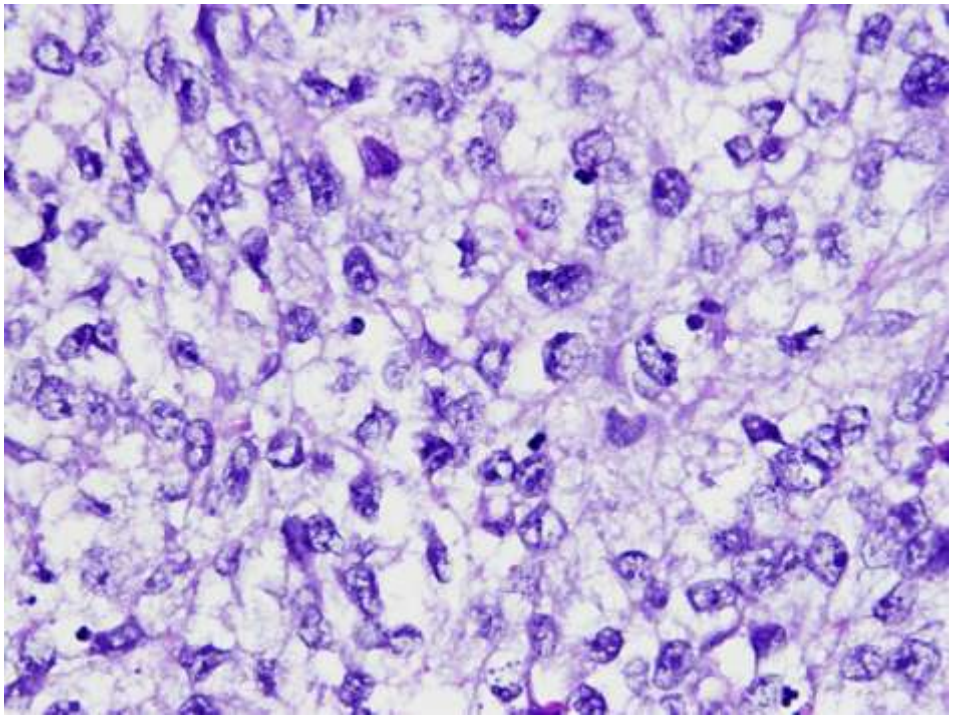

消化 PAS 染色　×40

考察

GRCC は、腫瘍細胞全体の90%以上が胞体内に多量のグリコーゲンを含んだ淡明細胞からなる乳腺腫瘍と定義されている。
GRCC の予後は、報告により様々であるが、本症例の様に、切除断端陰性であるにも関わらず、切除後 1年余りで再発を来す症例もあり、GRCC のなかに予後不良の症例が含まれていることは確かである。従って、細胞診において GRCC を鑑別に挙げることは臨床的にも意義がある。

また、GRCC についての認識があれば、細胞診において組織型推定が可能という報告が目立つが、本症例においては、淡明な広い胞体を有する細胞集塊が少なかったことや、PAS 染色で胞体のグリコーゲンを断定することはできず、GRCC の組織型推定は困難であった。

まとめ

①GRCC のなかには活動性の高い症例も含まれており、細胞診において GRCC を鑑別にあげることは臨床的に意義がある。

②しかしながら、グリコーゲンを同定することが難しい場合もあり、淡明な広い胞体を有する細胞集塊を認めた際は慎重に対応する必要がある。